

Hypofosfatemická křivice vázaná na chromosom X (XLH) – léčba přípravkem KRN 23 (burosumab): odborné stanovisko Společnosti pro metabolická onemocnění skeletu České lékařské společnosti J. E. Purkyně

Hypophosphatemic rickets linked to the X (XLH) chromosome – KRN 23 (burosumab) therapy: expert opinion of the Society for Metabolic Bone Diseases within the Czech Medical Association of J.E. Purkyně

Vladimír Palička, Milan Bayer, Jan Rosa, Štěpán Kutílek (za výbor Společnosti pro metabolická onemocnění skeletu ČLS JEP)

Recenze a odborná oponentura: prof. MUDr. Vladimír Palička, CSc. a prof. MUDr. Milan Bayer, CSc.

Schváleno výborem Společnosti pro metabolická onemocnění skeletu České lékařské společnosti J. E. Purkyně (SMOS)

✉ doc. MUDr. Štěpán Kutílek, CSc. | kutilek@nemkt.cz | www.smos.cz

Doručeno do redakce/Doručené do redakcie/Received 5. 9. 2018

Hypofosfatemická křivice vázaná na chromosom X (XLH) – vzácné onemocnění výrazně snižující kvalitu života

Hypofosfatemická křivice vázaná na chromosom X (XLH) je vzácně se vyskytující, geneticky podmíněné, celoživotní onemocnění, které významně postihuje pohybový aparát nemocných a podstatně snižuje kvalitu jejich života. U dětských i dospělých pacientů je způsobeno zvýšenou hladinou cirkulujícího fibroblastového růstového faktoru 23 (FGF23). Zvýšená hladina FGF23 vede k nadměrným ztrátám fosforu močí a zároveň též ke snížené tvorbě vitamínu 1,25(OH)₂D (kalcitriolu). Důsledkem je nedostatek fosforu v organizmu a snížená hladina kalcitriolu. Klinickým projevem je snížená mineralizace skeletu, která se projevuje jako křivice (rachitis) v období růstu a osteomalacie v dětství i dospělosti. V důsledku rachitidy/osteomalacie bývají u postižených jedinců kostní deformity (varozita či valgozita dolních končetin a jejich omezený růst), malý vzrůst, bolesti končetin, zvýšené riziko zlomenin, zhoršená pohyblivost.

Výskyt XLH se pohybuje mezi 1 : 20 000 až 1 : 60 000 ve Skandinávii [1–4], 1 : 20 000 v Japonsku a Severní Americe [5,6].

U nemocných jedinců s XLH se vyskytují inaktivační mutace genu **PHEX** (Phosphate-regulating gene with Homologies to Endopeptidases on the X chromosome), což vede ke sníženému odbourávání FGF23, a tím k narušení regulace metabolismu fosforu s jeho excesivními ztrátami močí a nedostatečné mineralizaci kostní tkáně se všemi výše popsány důsledky (křivice, osteomalacie, svalová slabost a bolesti pohybového aparátu) [7,8].

Nutnost léčby pacientů s XLH

V současnosti neexistuje kauzální léčba XLH. Substituční terapie užívaná v současnosti perorálně podávaným fosfátem a aktivním vitamínem D (kalcitriolem) pouze zmírňuje rozvoj rachitických změn. Perorální podávání fosforu (3–5krát denně) vede pouze k přechodnému a intermitentnímu vzestupu hladiny fosforu v krvi, ale nedochází k trvalé úpravě hypofosfatemie [9]. Opakované podávání fosforu dále zvyšuje tvorbu FGF23 [10], což může posléze prohloubit ztráty fosforu močí s ná-

slednou hypofosfatemii [11]. U některých pacientů vede opakované podávání vyšších dávek fosforu k rozvoji zvýšené sekrece parathormonu (PTH) a následné sekundární až terciární hyperparatyreóze. Kombinace zvýšeného vylučování fosforu močí a zvýšené hladiny PTH zvyšuje riziko rozvoje ukládání kalcium-fosfátových komplexů v ledvině tkáni, tedy nefrokalcinózy. Dosud používaná zavedená substituční terapie fosfáty a kalcitriolem není mnoha pacienty dobře snášena a vyžaduje přísnou individualizaci dávkování a intervalů v podávání. Současná léčba bývá tedy obtížně proveditelná vzhledem k nutnosti častého podávání fosfátů v průběhu dne a též vzhledem k jejím četným nežádoucím účinkům.

Onemocnění XLH – významná zátěž pro pacienty a negativní ovlivnění kvality života

Dospělí pacienti s XLH často trpí bolestmi kostí a kloubů a mají omezenou kloubní pohyblivost [12–15], což významně negativně ovlivňuje jejich každodenní běžnou činnost.

Mnozí nemocní jsou funkčně omezeni v běžných činnostech (chůze, oblékání, osobní hygiena). Rovněž tak hůře snášejí jakoukoliv fyzickou a psychickou zátěž, to vše v souvislosti s bolestmi a omezenou funkcí pohybového aparátu, a s tím souvisejícími opakovanými hospitalizacemi, a z toho vyplývajícími školními absencemi u dětí [13]. V Německu a Dánsku byl u 18–39 % dospělých s XLH zjištěn výskyt zlomenin [12,13]. U řady pacientů s XLH jsou vzhledem k výskytu četných deformit a zlomenin končetin nutné opakované ortopedické operace.

Dotazníkový průzkum (Study UX023-CL001) u dětí a dospělých s XLH prokázal, že většina pacientů trpí jedním či více komorbidními stavy, které negativně ovlivňují kvalitu jejich života [22]. Většina dospělých s XLH uváděla chronické důsledky postižení skeletu v dětství (varozita/valgozita kolenních kloubů, malý vzrůst, anteromediální rotační torzi tibie, časný nástup osteoartrózy, přetrvávající osteomalacii). Dospělí účastníci (n = 195) udávali bolesti kloubů (91 %), kloubní ztuhlost (86 %), zubní abscesy (83 %), bolesti kostí (74 %) a osteoartrózu (54 %). Až 64 % účastníků uvedlo časté užívání vlně prodejných analgetik a až 20 % účastníků zmínilo nutnost užívání preskripčně vázaných analgetik. Prezentované údaje dokazují významný negativní vliv nemoci (XLH) na kvalitu života nemocných. Navzdory zavedené substituční léčbě je patrná významná zátěž, kterou onemocnění pro pacienty představuje, a zároveň je evidentní, že současná léčba není zcela účinná.

Možná dostupnost KRN23 (burosumab) – přínos převyšující možná rizika

KRN23 (burosumab) je plně humánní monoklonální IgG1 protilátka, která váže nadbytečné množství FGF23.

KRN23 (burosumab) je přípravkem, u kterého předpokládáme výrazný pokrok v léčbě XLH.

KRN23 (burosumab) má přijatelný bezpečnostní profil a z dosavadních údajů vyplývá, že zatím nebyly zjištěny komplikace, které by snižovaly či omezovaly přínos léčby.

Dosud používaná léčba spočívající v podávání fosforu a kalcitriolu byla v době svého zavedení jistě významným terapeutickým přínosem. Má však řadu komplikací a limitací (opakované podávání fosfátů během dne, jejich špatná tolerance u řady pacientů, riziko nefrokalcinózy, riziko sekundární až terciární hyperparatyreózy). U řady pacientů navzdory důsledně dodržovanému léčebnému režimu přetrvává osteomalacie, nadále existuje výskyt deformit skeletu, bolesti pohybového aparátu a snížená kvalita života.

V pediatrické studii (Studz UX023-CL201; věk dětí 5–12 let) bylo léčeno 52 pacientů s jasně prokázanou diagnózou hypofosfatemické křivice, kteří byli před začazením léčení téměř 7 let podáváním fosforu a kalcitriolu [23]. Po 40 a 64 týdnech léčby KRN23 (burosumabem) došlo k významnému hojení rachitidy [16]. U těchto pacientů vedlo podávání KRN23 (burosumab) rovněž k zlepšení růstové rychlosti [16] a významnému zlepšení chůze a celkové tělesné způsobilosti a ústupu bolesti [17,18].

Do dalšího klinického hodnocení (UX023-CL205, věk dětí 1–4 roky), které je plánováno na 64 týdnů, bylo začazen 13 dětí s XLH s poruchou chůze (kolébová chůze), torzi tibie, deformitami kolen, malformacemi lebky. Před začazením do studie děti užívaly substituční léčbu (fosfor, kalcitriol) v průměru po dobu 17 měsíců. KRN 23 (burosumab) je podáván každé dva týdny. Po prvním týdnu a též po 24 týdnech došlo k významným biochemickým změnám (vzestup hladiny fosforu, kalcitriolu a poklesu alkalické fosfatázy v séru) svědčícím pro hojení křivice. Po 40 týdnech je patrné zlepšení klinických a rentgenologických známek křivice [18,19].

Dosavadní výsledky dokazují účinnost KRN23 (burosumabu) při léčbě hypofosfatemické křivice. Podávání vede k významnému klinickému, rentgenologickému i laboratornímu zlepšení. Velmi důležité je ovšem celkové zlepšení stavu pacientů ve smyslu zlepšení chůze, fyzické soběstačnosti, ústupu bolesti.

Dřívější studie prokázaly, že včasné zavedení protirachitické terapie prokazatelně zlepšuje zdravotní stav pacientů a kvalitu jejich života a celkovou perspektivu nemocných [20,21]. Je-li léčba zahájena co nejdříve, podstatně se snižuje riziko vývoje kostních deformit. Je-li léčba podávána ještě v období růstu, tedy před uzavřením růstových chrupavek, je podstatně větší naděje na zpomalení až zástavu vývoje kostních deformit.

Ve světle uvedených skutečností je evidentní, že zavedení protirachitické léčby KRN23 (burosumabem) již

v útlém věku představuje významnou možnost kvalitního života pro nemocné s XLH.

Závěr

Terapie KRN23 (burosumabem) výrazně zlepší prognózu pacientů, kvalitu jejich života, jejich růst; je zde mimořádná naděje, že nedojde k rozvoji kostních deformit a z nich vyplývajících komplikací.

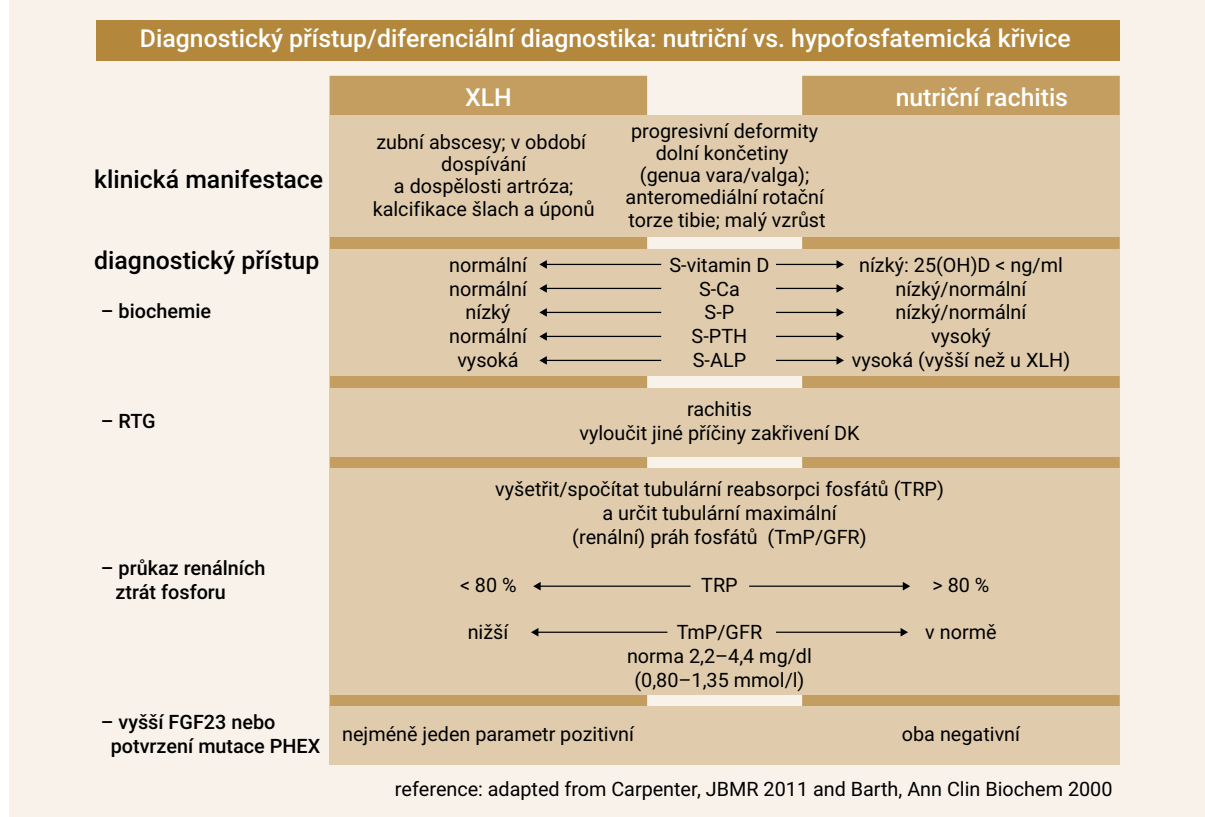
Na základě medicíny založené na důkazech (Evidence-Based Medicine – EBM) lze dovodit, že léčba KRN23 (burosumabem) u pacientů s hypofosfatemickou křivicí je plně indikována, neboť uvedená terapie výrazně zlepší tělesný růst takto nemocných dětí, zamezí rozvoji kostních deformit, tělesných omezení a výskytu bolestivých komplikací a zlomenin, a tím zcela zásadně zlepší celkovou prognózu a kvalitu života těchto nemocných a jejich společenské uplatnění (schéma).

Literatura

1. Burnett CH, Dent CE, Harper C et al. Vitamin D-Resistant Rickets. Analysis of Twenty-Four Pedigrees with Hereditary and Sporadic Cases. Am J Med 1964; 36: 222–232.

2. Imel EA, Econs MJ. Fibroblast growth factor 23: roles in health and disease. J Am Soc Nephrol 2005; 16(9): 2565–2575.
 3. Beck-Nielsen SS, Brock-Jacobsen B, Gram Jet al. Incidence and prevalence of nutritional and hereditary rickets in southern Denmark. Eur J Endocrinol 2009; 160(3): 491–497.
 4. Rafaelsen SH, Johansson S, Raeder H et al. Hereditary hypophosphatemia in Norway: a retrospective population-based study of genotypes, phenotypes and treatment complications. Eur J Endocrinol 2015; 174(2): 125–136.
 5. Endo I, Fukumoto S, Ozono K et al. Nationwide survey of fibroblast growth factor 23 (FGF23)-related hypophosphatemic diseases in Japan: prevalence, biochemical data and treatment. Endocr J 2015; 62(9):811–816.
 6. Carpenter TO. New perspectives on the biology and treatment of X-linked hypophosphatemic rickets. Pediatr Clin North Am 1997; 44(2): 443–466.
 7. de Paula FJ, Rosen CJ. Bone Remodeling and Energy Metabolism: New Perspectives. Bone Res 2013; 1(1): 72–84.
 8. Knochel JP. The pathophysiology and clinical characteristics of severe hypophosphatemia. Arch Intern Med 1977; 137(2): 203–220.
 9. Glorieux FH, Marie PJ, Pettifor JM et al. Bone response to phosphate salts, ergocalciferol, and calcitriol in hypophosphatemic vitamin D-resistant rickets. N Engl J Med 1980; 303(18): 1023–1031.
 10. Imel EA, DiMeglio LA, Hui S et al. Treatment of X-linked hypophosphatemia with calcitriol and phosphate increases circulating fibroblast growth factor 23 concentrations. J Clin Endocrinol Metab 2010; 95(4): 1846–1850.

Schéma | Algoritmus diagnostiky XLH. Upraveno podle [11,24]



ALP – alkalická fosfatáza **FGF23** – fibroblastový růstový faktor 23/Fibroblast Growth Factor 23 **GFR** – glomerulární filtrace **PHEX** – Phosphate-regulating gene with Homologies to Endopeptidases on the X chromosome **PTH** – parathormon **TmP** – tubulární maximální práh fosfátů **TRP** – tubulární reabsorpce fosfátů **XLH** – hypofosfatemická křivice vázaná na chromosom X

11. Carpenter TO, Imel EA, Holm IA et al. A clinician's guide to X-linked hypophosphatemia. *J Bone Miner Res* 2011; 26(7): 1381–1388.
12. Beck-Nielsen H. The metabolic syndrome in the daily clinic. *Ugeskr Laeger* 2010; 172(23): 1746–1751.
13. Berndt M, Ehrlich JH, Lazovic D et al. Clinical course of hypophosphatemic rickets in 23 adults. *Clin Nephrol* 1996; 45(1): 33–41.
14. Hardy DC, Murphy WA, Siegel BA et al. X-linked hypophosphatemia in adults: prevalence of skeletal radiographic and scintigraphic features. *Radiology* 1989; 171(2): 403–414.
15. Reid IR, Hardy DC, Murphy WA et al. X-linked hypophosphatemia: a clinical, biochemical, and histopathologic assessment of morbidity in adults. *Medicine (Baltimore)* 1989; 68(6): 336–352.
16. Whyte M et al. Burosumab (KRN23), a Fully Human Anti-FGF23 Monoclonal Antibody for X-linked Hypophosphatemia (XLH): Final 64-Week Results of a Randomized, Open-label Phase 2. Study of 52 Children. Oral presentation 1154. The Annual American Society for Bone and Mineral Research Meeting 2017; Denver, CO, USA.
17. Carpenter TO et al. Effects of Burosumab (KRN23), a Fully Human Anti-FGF23 Monoclonal Antibody, on Functional Outcomes in Children with X-linked Hypophosphatemia (XLH): Final Results from a Randomized, 64-week, Open-label Phase 2 Study Oral presentation 331. The Annual American Society for Bone and Mineral Research Meeting 2017; Denver, CO, USA.
18. Imel EA et al. Oral presentation at the ICCBH 2017; Würzburg, Germany.
19. Imel EA et al. The Effects of Burosumab (KRN23), a Fully Human Anti-FGF23 Monoclonal Antibody, on Phosphate Metabolism and Rickets in 1 to 4-Year-Old Children with X-linked Hypophosphatemia (XLH). Oral presentation 695. The Annual American Society for Bone and Mineral Research Meeting 2017; Denver, CO, USA.
20. Makitie O, Doria A, Kooh SW et al. Early treatment improves growth and biochemical and radiographic outcome in X-linked hypophosphatemic rickets. *J Clin Endocrinol Metab* 2003; 88(8): 3591–3597.
21. Quinlan C, Guegan K, Offiah A et al. Growth in PHEX-associated X-linked hypophosphatemic rickets: the importance of early treatment. *Pediatr Nephrol* 2012; 27(4): 581–588.
22. Informace dostupné z WWW: <<https://clinicaltrials.gov/ct2/show/NCT02526160>>.
23. Informace dostupné z WWW: <<https://clinicaltrials.gov/ct2/show/NCT02163577>>.
24. Barth JH, Jones RG, Payne RB. Calculation of renal tubular reabsorption of phosphate: the algorithm performs better than the nomogram. *Ann Clin Biochem* 2000; 37(Pt 1): 79–81.